解説

－腰背部痛と椎体炎－

感染制御部・感染症科
小林　勇仁

腰背部痛の多くは
非特異的腰痛だが…

- 緊急性のある疾患を早めに除外する

・心血管系：大動脈解離、大動脈瘤、脊髄梗塞、腎梗塞
・脊髄圧迫：神経障害が進行すると不可逆性となる

- 脊柱外疾患がないか考える

・泌尿器系：腎結石、腎盂腎炎、腎周囲膿瘍、前立腺炎…
・消化器系：膵炎、胆嚢炎、胃潰瘍…
・婦人科系：子宮内膜症、PID…

Evaluation of low back pain in adults. In: UpToDate（Accessed on september 3, 2022.）

Red flags：画像検査の閾値を下げて慎重に対応

患者背景

- 20歳未満もしくは50歳以上で初発の腰痛
- ステロイド使用、免疫不全
- 高血圧や喫煙歴のある初発腰痛
- 重度の骨粗鬆症、悪性腫瘍、薬物使用

症状・所見

- 鎮痛薬や安静が無効な激しい疼痛
- 発熱や悪寒
- 進行する神経症状
- 体重減少、外傷後

まとめると：重篤な神経症状・癌・感染症に注意！

Ann Intern Med. 2011 Feb 1;154(3):181-9.
Ann Intern Med. 2007 Oct 2;147(7):478-91.

腰背部痛で注意する神経症状…

筋力低下 → まあ分かる

感覚低下 → 多少は分かる

膀胱直腸障害 → 少し分かるような…

サドル型感覚障害 → 何だっけ？

馬尾症候群 → 何だっけ？

Vertebral Osteomyelitis

化膿性椎体炎について

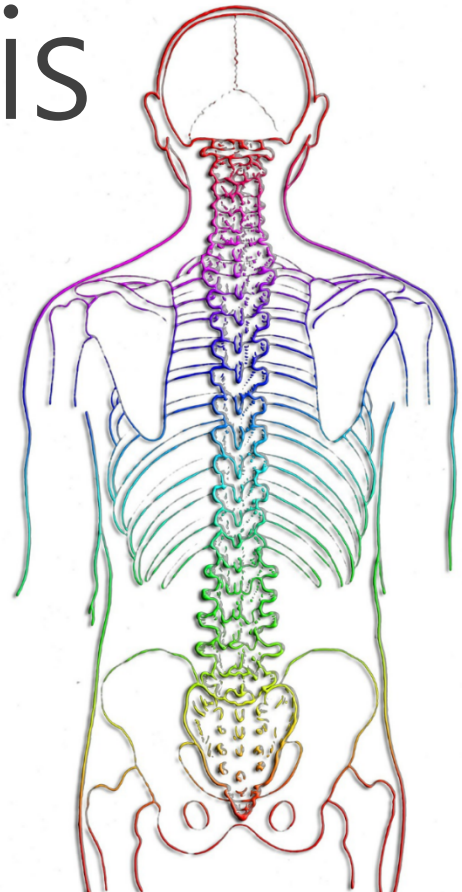

病態・症状など

- ✓ 多くは血行性に菌が播種して感染成立する
- ✓ 急性～亜急性に進行する背部痛
  ± 下肢・腹部・会陰などの放散痛
- ✓ <u>発熱は半数程度</u>
- ✓ 脊髄圧迫症状（筋力低下、感覚障害など）
- ✓ <u>WBCは正常値のことも多い</u>
- ✓ CRPや血沈は80%以上で上昇

Vertebral osteomyelitis and discitis in adults. In: UpToDate（Accessed on september 3, 2022.）

画像検査

MRI：最も高精度

- ✓ T1：椎体・椎間板の信号低下、椎体終板の不明瞭化
- ✓ T2：椎体・椎間板の信号増強
- ✓ 造影：周囲膿瘍の診断精度上昇（リング状造影効果）
- ✓ 病初期（2週程度）では偽陰性に注意

XRやCTは早期診断には適さない

Clinical Infectious Diseases (2015): civ482.
Vertebral osteomyelitis and discitis in adults. In: UpToDate（Accessed on september 3, 2022.）

診断の遅れが重大な後遺症を招く

麻痺	知覚障害	膀胱直腸障害
椎体不安定	持続疼痛	うつ

診断遅れは後遺症の独立したリスク

Clinical Infectious Diseases 34.10 (2002): 1342-1350.
Open forum infectious diseases. Vol. 1. No. 3. Oxford University Press, 2014.

培養検査：起因菌同定が超重要！

✓ 血液培養2セットは必ず採取

① 血行性播種が多い
② 検出菌によっては針生検を避けることができる

✓ CTガイド下生検も必要になることが多い

Clinical Infectious Diseases (2015): civ482.

治療の原則

起因菌の同定までは安易に抗菌薬を開始しない*

① 長期の治療が必要な疾患である
② 副作用出現時の代替薬が分からない
③ 短期の治療効果判定をしにくい疾患である
④ 侵入門戸、原発巣の考察が行いにくい

＊菌血症・sepsis・進行性の神経障害は除く

Clinical Infectious Diseases (2015): civ482.

外科的治療

以下の状況では手術が推奨

適切な内科治療にも関わらず…

① 脊椎が不安定・変形の進行
② 神経症状の進行
③ 持続菌血症
④ 進行性の疼痛
⑤ 大きい椎体周囲/硬膜外膿瘍

Clinical Infectious Diseases (2015): civ482.
Vertebral osteomyelitis and discitis in adults. In: UpToDate（Accessed on september 3, 2022.）

Take Home Message

1. 脊柱疾患では、重篤な神経症状・癌・感染症に注意する
2. 膀胱直腸障害、サドル型感覚障害、馬尾症候群を積極的に確認する
3. 椎体炎の診断遅れに注意：疑ったらMRI
4. 椎体炎は起因菌同定が非常に重要：安易な経験的治療は避ける