2022.09.09

TOKYO MEDICAL UNIVERSITY HOSPITAL
DEPARTMENT OF INFECTIOUS DISEASES

東京医科大学病院　感染症科

急性腰痛症の一例

東京医科大学病院 内科カンファレンス

感染症科 後期研修医 田中 康平

＜症例：70代女性, 近医クリニックからの紹介＞

【主訴】腰背部痛, 発熱

【現病歴】

X年Y月1日に特に誘因なく**左腰背部痛**が出現, **発熱・悪寒**を伴い近医を受診した. 次第に疼痛は腰背部全体へ広がり, 両大腿にも疼痛が出現した.

徐々に食思不振となり, 2日にも38℃台の発熱, 3日に疼痛が増強し, 伝い歩行の状態となった.

4日に近医を再診し, COVID-19 PCR検査は陰性を確認, 5日に精査加療目的に当科紹介初診となった.

鑑別

- 腎盂腎炎/腎膿瘍：　発熱＋腰背部痛の症状と疾患頻度からは考えやすい
- 整形外科疾患：　圧迫骨折, 腰部脊柱管狭窄症, 変形性関節症など
- 化膿性脊椎炎：　症状・経過からは当てはまるところが多く鑑別の上位
- 腸腰筋膿瘍：　症状は合致し, 化膿性脊椎炎からの波及も考えられる
- 大動脈解離：　発熱の説明はつかないが, 除外しておきたい
- 感染性大動脈瘤：　疼痛は体動時の背部痛で, やや経過に合わないが鑑別
- 炎症性関節炎：　強直性脊椎炎, 乾癬性関節炎など

上記疾患を絞り込むために造影CTは有用

【既往歴・併存疾患】
左腎盂腎炎, 帝王切開, 皮膚筋炎, ステロイド糖尿病, 脂質異常症

【生活歴】
嗜好：現在禁煙（過去に10本/日×15年）, 少量の機会飲酒
アレルギー：なし　　職業：無職　　ペット：なし
渡航歴：2ヶ月前に国内の都会の観光地へいった
家族：夫・娘との3人暮らし　　性交歴：不明
趣味：特記事項なし（自然環境への曝露なし）

【投薬内容】

プレドニゾロン 1mg/日

タクロリムス 2mg/日

リナグリプリン 5mg/日

カルシトリオール 0.5μg/日

プラバスタチン 5mg/日

イコサペント酸エチル 1200mg/日

トコフェロールニコチン酸エステル 200mg/日

＜初診時身体所見＞

身長：165.0 cm, 体重：65.0 kg, BMI：23.9 kg/m^2

【vital signs】

意識清明, 体温 38.5℃, 心拍数 109 /min, 呼吸数 18 /min

血圧 137/89 mmHg（左右差なし）, SpO2 98 %（室内気）

・受け答えはしっかりとしており, 全身状態は保たれていた

・背部の激しい体動時痛のため伝い歩きの状態であった

・疼痛は安静時には落ち着いていた

＜初診時身体所見＞

頭頸部　眼瞼結膜蒼白なし, 眼球結膜黄染・充血なし,
頸部及び鎖骨上リンパ節に腫脹・圧痛なし,
項部硬直なし

胸部　心音：Ⅰ→Ⅱ →Ⅲ－Ⅳ－, 呼吸音：正常

腹部　平坦, 軟, 腸蠕動音亢進減弱なし, 自発痛・圧痛なし

背部　腰部を中心に広く左右差なく叩打痛あり

四肢　浮腫なし, 明らかな感覚低下や麻痺なし, 圧痛なし,
両大腿外側から膝関節にかけて自発痛あり（左＞右）

皮膚　皮疹・出血斑なし

＜初診時検査所見）＞

【尿定性】

比重	1.027
pH	6.0
蛋白	(±)
糖	(−)
ケトン体	(−)
潜血	1+
亜硝酸塩	(−)
WBC	2+

【尿沈渣】

RBC	20-29/HPF
WBC	10-19/HPF
細菌	1+

【血算】

WBC	13700	/μl
Neut	81.6	%
Eos	0	%
Baso	0.1	%
Lymp	10.4	%
Mono	7.9	%
RBC	409万	/μl
Hb	12.3	g/dl
PLT	21.8万	/μl

【凝固】

D-dimer	1.91	μg/mL
FDP	5.6	μg/mL

【生化学】

TP	7.5	g/dL
Alb	3.4	g/dL
AST	20	U/L
ALT	25	U/L
T-Bil	0.6	mg/dL
γ-GTP	132	U/L
ALP	85	U/L
LDH	173	U/L
UA	6.0	mg/dL
BUN	9.6	mg/dL
Cr	0.61	mg/dL
eGFR	72.7	ml/min/1.73m^2

CK	31	U/L
Na	135	mEq/L
K	3.9	mEq/L
Cl	101	mEq/L
Ca	9.4	mg/dL
Glu	188	mg/dL
HbA1c	6.9	%
CRP	14.5	mg/dL
赤沈	77	mm
TSH	1.13	mEq/L
FT4	1.11	mg/dL
FT3	2.07	mg/dL

■頸部～骨盤 造影CTを実施

✓腎盂腎炎/腎膿瘍を疑う所見なし

✓硬膜外膿瘍や椎体骨折/破壊を疑う所見なし

✓肺野に異常陰影なし

✓大血管に異常所見なし

✓撮像範囲内に明らかな膿瘍形成なし

造影CTで特記所見は
みられなかった

入院後経過

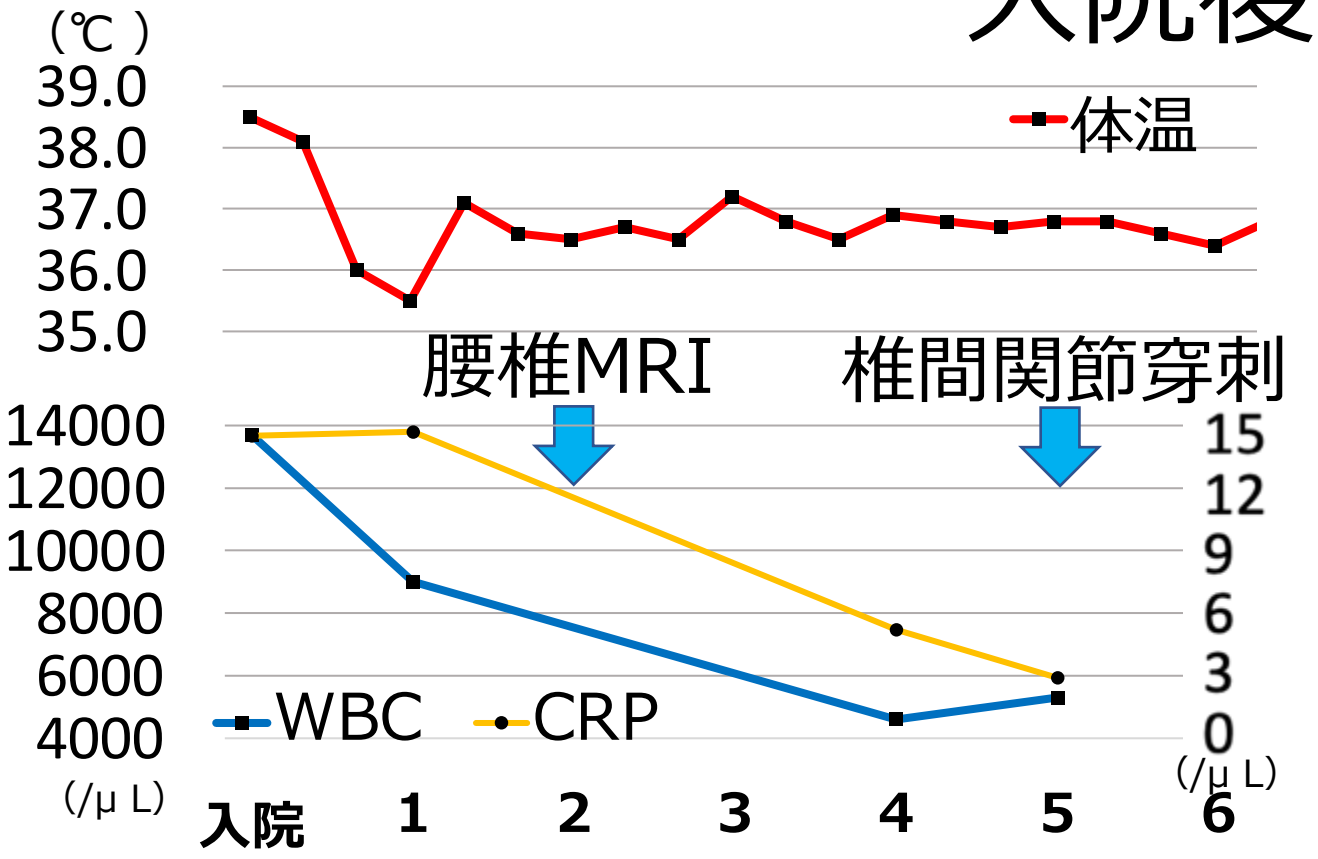

■鎮痛■

アセトアミノフェン点滴2000mg/day

アセトアミノフェン内服1300mg/day

トラマドール 150mg/日

疼痛

- 入院時に採取した血液・尿培養で**有意な菌の検出なし**
- 発熱, 疼痛, 炎症は安静・鎮痛で自然と軽減した.

入院2日後にMRIで評価

↓

入院5日後に右L3/4椎間関節のCTガイド下生検を行った.

腰椎MRI T2 STIR

① 腰椎レベルの高さに位置する
脊柱起立筋の広範囲に炎症を示唆する高信号域あり

② 右L3/4, L4/5, 左L2/3, L3/4, L4/5に椎間関節炎を示唆する高信号域あり

※椎体には異常所見なし

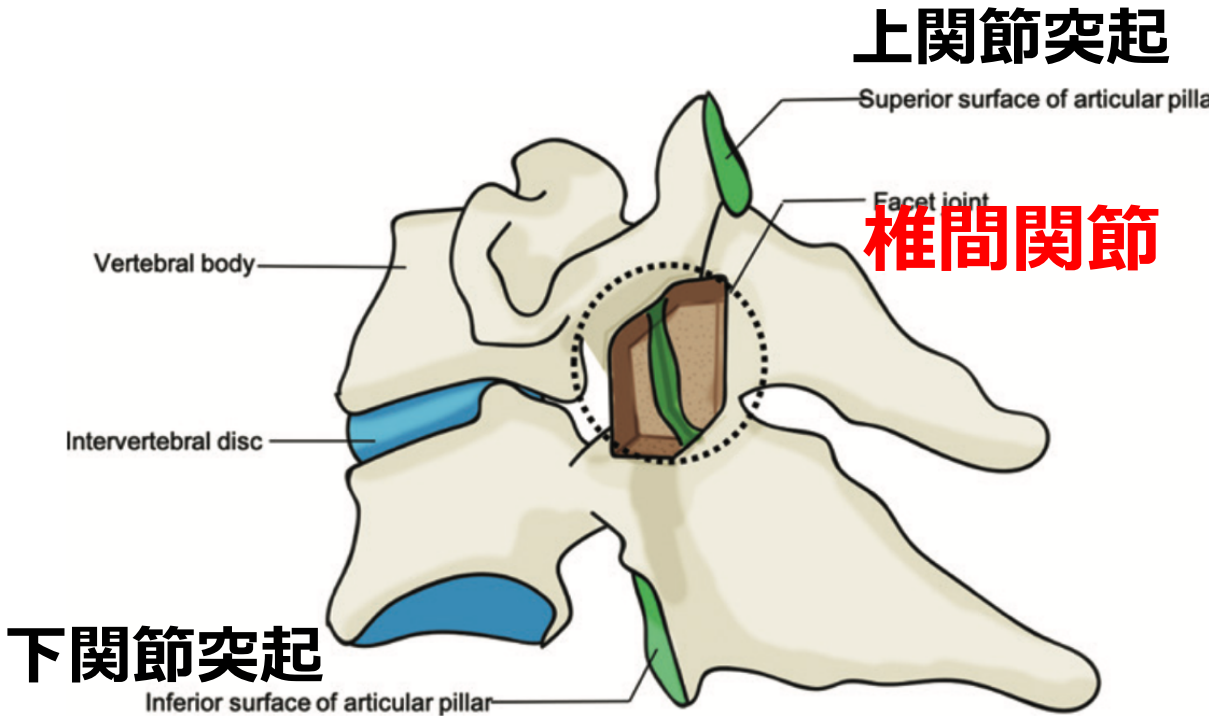

Julia E. C. Anaya, MD et al. RadioGraphics 2021; 41:543–558 より引用

右L3/4 椎間関節の穿刺結果





尿酸ナトリウム結晶を認め，椎間関節の**痛風関節炎**と診断

※培養は陰性

＜入院後経過 続き＞

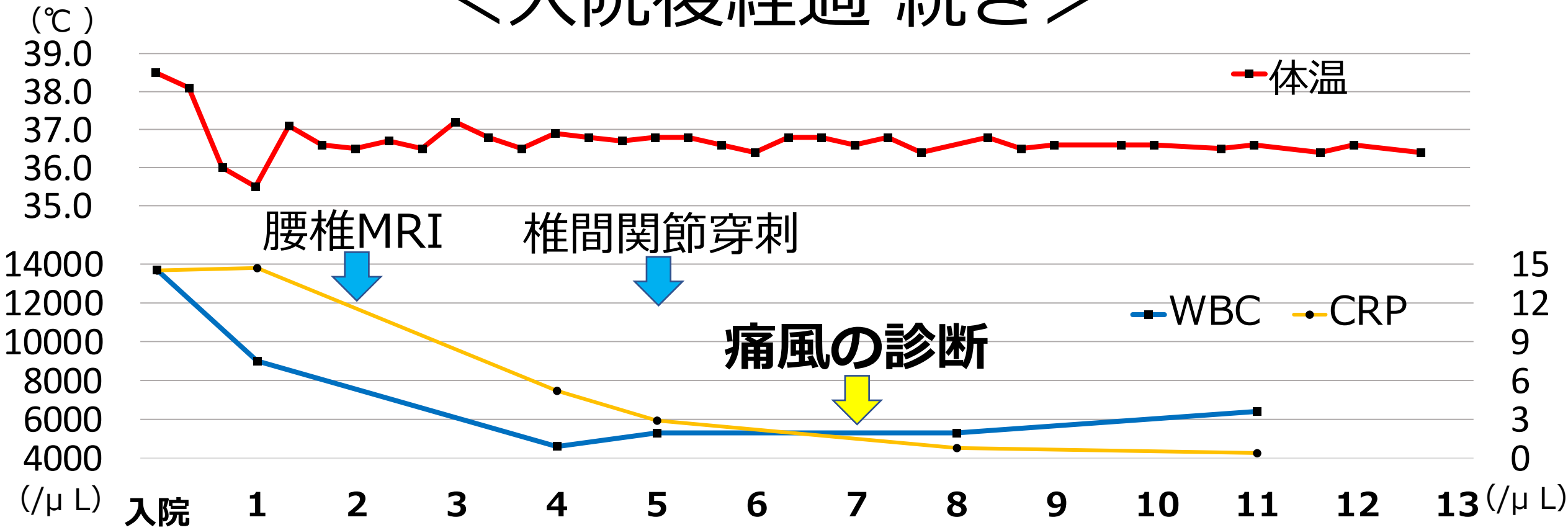

■鎮痛■

アセトアミノフェン点滴2000mg/day

アセトアミノフェン内服1300mg/day

トラマドール 150mg/日

ミロガバリン 10mg/day

ナプロキセン 300mg/day

疼痛

痛風とは？

高尿酸血症の持続

↓

※MSU＝尿酸ナトリウム

MSU結晶が関節内・軟部組織内に析出沈着

↓

急激な血清尿酸値の変動などの要因

結晶が関節腔内に剥がれ落ちる

↓

白血球に貪食され、激しい炎症

急性痛風関節炎
（痛風発作）

高尿酸血症・痛風の治療ガイドライン 第3版より

椎間関節における痛風関節炎

- 脊椎痛風は稀であるが, 血流が乏しく沈着した結晶のろ過が不十分となりやすいL4/5に生じることが多い.
- 臨床像は様々でほぼ無痛の場合もあれば, 強い疼痛と神経症状（脊髄圧迫や脊柱管狭窄）を合併する場合もある.
- 治療は一般的な痛風に準じるが, 神経症状によっては外科的治療が必要となりうる.

Julia E. C. Anaya, MD et al. RadioGraphics 2021; 41:543–558 より

化膿性脊椎炎 診療のポイント

- 治療は長期となるため原因菌の同定は非常に重要で,
  積極的な抗菌薬の経験的治療は行わない.

- 血液培養での原因菌の同定率は40-60%とされ,
  可能な限り, 生検を行う.

- 神経障害の後遺症の危険があり, 整形外科と連携し,
  安静度は慎重に検討する必要がある.

今回の症例からの学び

- 結晶性関節炎と化膿性脊椎炎では大きく方針が異なり，両者の鑑別は重要である．
- 化膿性脊椎炎疑い患者では原因菌の同定に加え，結晶性関節炎の鑑別目的にも生検の積極的な実施が必要である．
- 結晶性関節炎を疑う根拠として，過去の高尿酸血症の有無の確認は有用かもしれない．